

WEGE NACH LÜDENSCHIED

Hybride und virtuelle Workflows in der Implantologie

Dr. Frank Spiegelberg, Dr. Ahmed Riad Fawzy

→ **Warum Sie diesen Beitrag lesen sollten?**

Auf einer Fahrt durch das Sauerland fanden die Autoren die rechts abgebildete Wegweisung nach Lüdenscheid (Hintergrund verändert). Dabei mussten sie an computergestützte Workflows denken. Diese können Implantatversorgungen schonender und effizienter machen. Welche Wege am besten zum Ziel führen, ist aber häufig unklar. Anhand von Beispielen erfahren Sie, welche Workflows sich in der Praxis der Autoren bewährt haben.

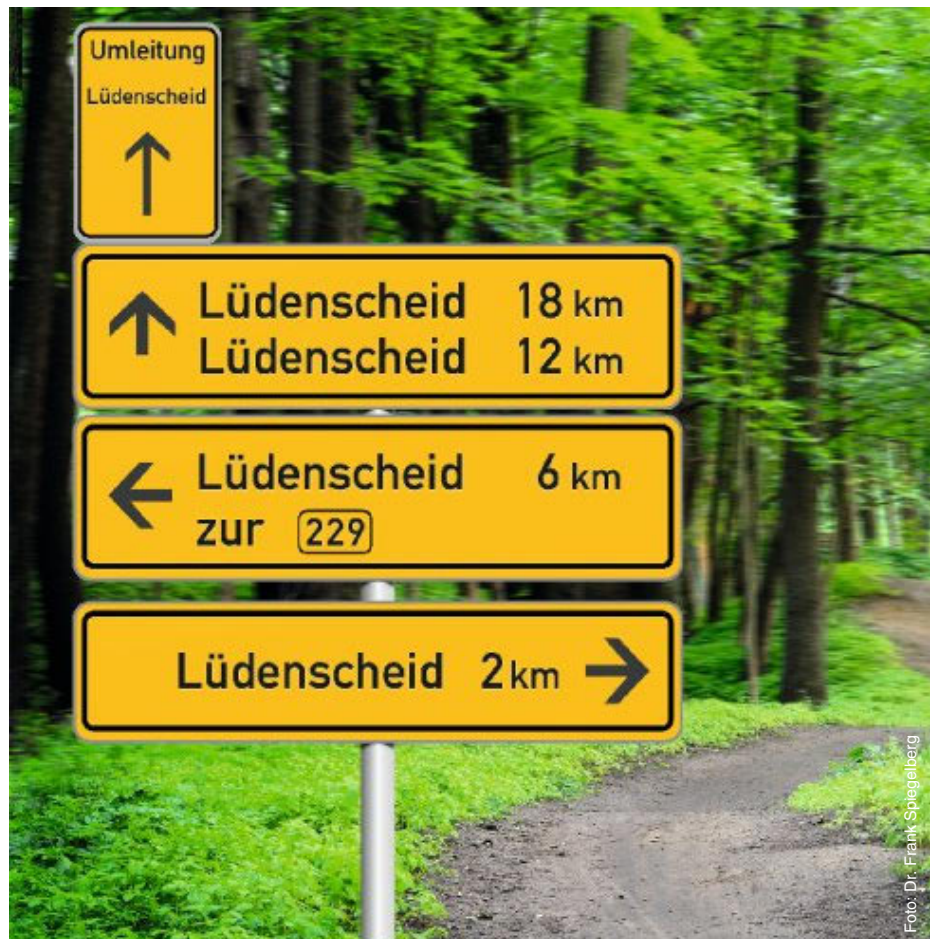

Foto: Dr. Frank Spiegelberg

Zusammenfassung: Implantatprothetische Versorgungen lassen sich heute mit einer Vielzahl unterschiedlicher Workflows realisieren. Von der Planung über die temporäre bis zur definitiven Versorgung eignen sich – je nach Indikation – rein „analoge“, weitgehend „digitale“ (virtuelle), meist aber hybride Arbeitsprozesse.

In ästhetisch und funktionell unkritischen Situationen oder für temporären Zahnersatz kann eine digitale Datenerhebung per Oberflächen-Scan und DVT – aber ohne Abformung – ausreichen.

Bei weitspannigen und komplexen Fällen oder höheren ästhetischen Ansprüchen wird dagegen in der Regel mit kon-

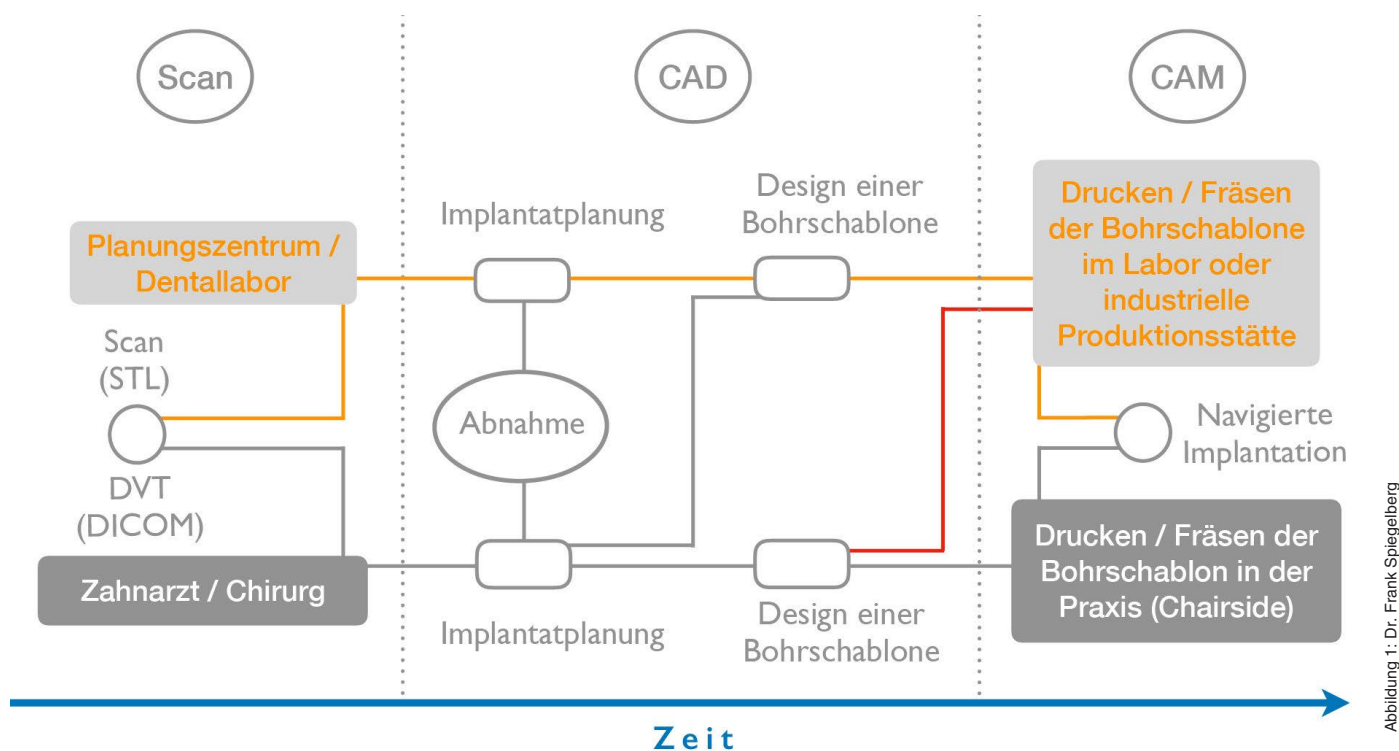


Abbildung 1: Dr. Frank Spiegelberg

Abb. 1: Schema zu den unterschiedlichen Prozessketten für die Planung der Implantatposition und zu Design und Herstellung von Bohrschablonen. Entscheidend ist, dass die Planung von der Zahnärztin/dem Zahnarzt abgenommen werden muss.

ventionellen Abformungen und Registrierten sowie physischen Modellen gearbeitet. Dieser Beitrag erläutert kurz den Wissensstand zur computergestützten implantatprothetischen Planung und Versorgung. Anhand von Beispielen werden Workflows diskutiert, die in der Praxis der Autoren funktionieren. Dabei zeigt sich, dass virtuelle Arbeitsschritte auch bei größeren Restaurationen sinnvoll sein können.

Schlüsselwörter: computergestützt; Workflow; digital; analog; hybrid; virtuell

Zitierweise: Spiegelberg F, Fawzy AR: Wege nach Lüdenscheid: Hybride und virtuelle Workflows in der Implantologie. *Z Zahnärztl Implantol* 2019;35: 310–319
DOI 10.3238/ZZI.2019.0310–0319

HINTERGRUND

Computergestützte implantologische Workflows gewinnen an Bedeutung [10]. Ihr Nutzen wird in schlankeren Behandlungsabläufen gesehen, die einerseits weniger Sitzungen erfordern und andererseits zahn-technische Arbeitsschritte effizienter machen [9, 14]. Entsprechend ist auch ein günstiger wirtschaftlicher Effekt dokumentiert [9]. Klinische Vorteile digitaler Metho-

den sind gegenüber konventionellen Prozessketten weder für chirurgische noch für prothetische Ergebnisse nachgewiesen [10, 21, 22].

Eine Ausnahme sind auf chirurgischer Seite lappenlose und voll geführte Ganzkieferversorgungen, für die geringere Patientenbelastung und Morbidität dokumentiert sind [22]. Weiterhin lassen sich auf der Basis 3-dimensionaler Röntgendaten zusätzliche klinische Informationen gewinnen, und im Vergleich zu freihändiger Implantation ist eine bessere Übereinstimmung von geplanter und tatsächlicher Implantatposition erreichbar [3, 17]. Beides, sowohl die Zusatzinformationen als auch die bessere Positionsgenauigkeit, scheint bei erfahrenen, aber auch jungen Zahnärzten zu weniger Augmentationen und zur Wahl kleinerer Implantate zu führen [8].

DATENMATCHING UND MODELLERSTELLUNG

Stand der Technik bei der computergestützten Implantationsplanung ist ein Abgleich von DVT- (DICOM, Knochen) und Oberflächendaten (STL, Zähne und Weichgewebe) [6]. Letztere lassen sich mit ausreichender Präzision sowohl mit intraoralen (IOS = Intraoralscanner) als auch

mit Laborscannern auf der Basis einer analogen Situationsabformung gewinnen. Beide Datensätze können in einer Sitzung erstellt und für die CAD/CAM-gestützte Planung und Produktion einerseits von Bohrschablonen (Abb. 1), andererseits von Gingivaformern, temporären oder auch definitiven Restaurationen verwendet werden.

Für gute klinische Ergebnisse muss die Datenerfassung sowohl bei der DVT-Aufnahme [6] als auch beim Oberflächenscan hohen Qualitätsstandards entsprechen [7]. Das gilt ebenso für die Überlagerung (das Matching) der Datensätze in der Planungssoftware, wofür geeignete Referenzstrukturen ausgewählt werden. Intraorale Scans zur Bestimmung der Implantatpositionen im Rahmen der restaurativen Therapie sind bei größerer Zahl verbleibender Zähne und kleinen Spannen präziser [7, 12]. Mit modernen Geräten lassen sich laut präklinischen Studien aber auch ganze Kiefer relativ originalgetreu und präzise „abformen“ [13].

MODELL- UND WORKFLOW-OPTIONEN

Die Modellherstellung mit digitalen Methoden bietet heute viele Möglichkeiten, erfordert aber als Basis für präzise Restaura-

nen ebenfalls eine gründliche technische Einarbeitung und hohe Qualitätsstandards [15]. Modelle zur Herstellung der Implantatprothetik können physisch oder virtuell erstellt werden. Folgende Optionen sind verfügbar:

- „analoges“ Implantatmodell (AIM) in der Regel aus Hartgips*, auf der Basis einer plastischen Abformung,
- „digitales“ Implantatmodell (DIM-ANALOG**) aus Kunststoff im 3D-Druck, softwaregestützte Einarbeitung spezieller Implantatanalogue, auf der Basis einer intraoralen digitalen Positionsbestimmung mit intraoralem Scanner oder eines eingescannten Modells,
- virtuelles Implantat-Modell (VIM) rein Software-basiert oder mithilfe eines Modell-Scans erstellt; ersetzt für die Herstellung der implantatprothetischen Versorgung physische AIM- und DIM-Modelle.

Implantatprothetische Workflows lassen sich mit Bezug auf die diagnostischen Arbeitsschritte und die Erstellung der Unterlagen für die Herstellung der Versorgung in 3 Typen unterteilen:

- analog, ohne Nutzung digitaler Systeme,
- digital, nur auf der Basis digitaler Systeme,
- hybrid, mit Nutzung digitaler und analoger Systeme.

In der Regel werden heute noch hybride oder auch komplett analoge Workflows realisiert. Der jeweilige Anteil digitaler und analoger Schritte hängt von den Präferenzen des implantologischen Teams, der Ausstattung der Praxis und nicht zuletzt von der Indikation ab. So scheint die Qualität von Seitenzahn-Einzelkronen, die mit digitaler Bestimmung der Implantatposition (IOS) und virtuellem Modell erstellt wurden, mit analogen Workflows vergleichbar zu sein, für die eine analoge Abformung und Modelle genutzt werden [14]. Dagegen erfolgen komplexe Implantatversorgungen meist noch überwiegend analog, auch wegen der digital noch recht aufwendigen Kieferrelationsbestimmung. Fallberichte zu weitestgehend digital-virtuellen Ganzkieferversorgungen sind aber bereits publiziert [2, 11].

Die hier dargestellten Fallbeispiele zeigen verschiedene hybride Workflows und eine Versorgung unter Nutzung ausschließlich digital erstellter Unterlagen. Die ebenfalls übliche Methode des Doppelscans für Ganzkieferversorgungen wird nicht thematisiert.

Die indikationsbezogenen Arbeitsprozesse haben sich in der Praxis der Autoren bewährt. Die Einordnung der Workflows und ihrer Ergebnisse folgt in der Diskussion.

DISKUSSION

Computergestützte Methoden bieten zunehmend neue und weiterentwickelte Workflow-Optionen für implantatprothetische Versorgungen. Notwendige Langzeitdaten liegen bisher kaum vor, bedingt auch durch die schnelle technische Entwicklung [10]. Zugleich bescheinigen Konsensberichte digitalen Prozessen klinisches Potenzial [21, 22]. Dreidimensionale Planung könnte zu weniger invasiven und patientenfreundlicheren Implantatbehandlungen führen.

Der vorliegende Beitrag zeigt Workflow-Optionen, die sich in der Praxis der Autoren bewährt haben. Je nach Anamnese, klinischen Befunden, verwendeten Produktsystemen und nicht zuletzt Patientenpräferenzen (Ästhetik, Funktion, Zeit, Geld) können diese Arbeitsprozesse variieren. Die grundsätzlichen Wege wurden aber in Abstimmung mit Zahntechnikern und anderen externen Partnern über viele Jahre sorgfältig entwickelt.

Allen Wegen gemeinsam sind die Arbeitsschritte Aufnahme eines digitalen Volumentomogramms und Oberflächenscans mit Datenmatching zur Herstellung einer Bohrschablone (Ausnahme: Patient 4). Für die Erfassung der oralen Oberflächen erfolgte entweder eine analoge Abformung mit plastischem Material oder ein digitaler intraoraler Oberflächenscan (IOS, Patient 3).

Für die Herstellung der temporären Restaurationen wurde bei den Patienten 1 und 3 im nächsten Schritt das analoge oder virtuelle Modell aufgrund der gematchten Daten und ohne Implantatabfor-

KURZ ERKLÄRT: ANALOG, DIGITAL, VIRTUELL

„Digital“ kommt von *digitus* (lat. Finger) und bezieht sich in der Technik auf eine „abgestufte“ Anzeige von Messwerten (z.B. 12:43 Uhr), im Gegensatz zu einer *analogen* (lat. kontinuierlich/stufenlos, z.B. Zeigeruhren). In der Computertechnik bezieht sich *digital* auf eine maschinenlesbare Datenkodierung [19]. „Virtualität ist die Eigenschaft einer Sache (...), in ihrem Wesen oder ihrer Wirkung einer in dieser Form existierenden Sache zu gleichen.“ (*virtus* = lat. Kraft, Wirkung). Im Bereich der Informatik bedeutet *virtuell* die Simulation einer „Wirklichkeit“ (z.B. virtuelle Realität) [20]. Quelle: Wikipedia

In diesem Artikel wird der Begriff *virtuell* für computergestützt erstellte Arbeitsunterlagen – also Modelle, Register etc. – verwendet, die *physisch* erstellte ersetzen.

mung erstellt. Die definitiven Restaurationen bei Patient 2 (Seitenzahnkronen) wurden dagegen nach digitaler Positionsbestimmung (IOS) ohne temporären Zwischenschritt eingegliedert.

Bei Patient 5 (festsitzendes Ganzkiefer-Langzeitprovisorium) erfolgte die Gerüsterstellung ebenfalls nach intraoralem Scan, aber mit virtuellem Modell. Kieferrelation und okklusale Beziehung wurden da analog durchgeführt, zudem musste die Passung des im Labor getrennten Gerüsts mit einer plastischen Überabformung und einem Kunststoffschlüssel intraoral geprüft werden. Eine ausreichende Präzision weitspanniger Implantatversorgungen auf der Basis digitaler Positionsbestim-

* Sonderform: digital erstelltes Stereolithografiemodell mit manueller Einarbeitung konventioneller Implantatanalogue über die Bohrschablone, vgl. Patientenbeispiel 4

**DIM*-ANALOG (Digital Implant Model) ist ein registriertes Markenzeichen von nt-trading (Karlsruhe, D). Digitale Implantatmodelle sind von unterschiedlichen Anbietern erhältlich.

HANDLUNGSEMPFEHLUNGEN FÜR DIE PRAXIS

- DVT-Aufnahme: Röntgenartefakte erschweren die Überlagerung von DICOM- und STL-Daten. Die exakte Auflagefläche der Bohrschablone kann beeinträchtigt werden. Durch Verwendung von Optragate oder Watterollen in der Umschlagfalte und das Vermeiden des Zungenkontakts mit dem Gaumen während der Aufnahme können zusätzlich Anteile der unbeweglichen Mukosa zum Matchen genutzt werden.
- Navigierte Implantation im posterioren Bereich: Bereits bei der Planung sollte die Mundöffnung gemessen und beachtet werden. Besonders bei voll navigierter Implantation kann dadurch die Bauhöhe von Bohrern, Einbringpfosten und Implantaten plus Hülsenhöhe aufeinander abgestimmt werden.
- Im volldigitalen Workflow ohne Modellherstellung ist eine Anprobe am Patienten sinnvoll. Hybridabutmentkronen sollten vor Bemalen oder Glanzbrand für die Anprobe provisorisch verklebt werden.
- Digitale Abformungen zur Herstellung weitspanniger verblockter Brücken: Da die Genauigkeit bei größeren Zahnbögen beeinträchtigt ist, sollte zunächst ein Prototyp aus z.B. PMMA hergestellt werden.

mung (IOS) ist bisher nach Autorenkenntnis nur in In-vitro- und Kadaverstudien dokumentiert [1, 5, 13].

DATEN ZU VERSCHIEDENEN WORKFLOWS

Eine randomisierte klinische Vergleichsstudie spricht dafür, dass die Präzision der erreichbaren Implantatpositionen bei konsequent digitaler Datenerfassung mit DVT und intraoralem Situationsscan dem hybriden Weg vergleichbar ist [16]. Für die rein digita-

le Methode fanden sich in der Studie jedoch bei Freundsituationen mit 3 oder mehr fehlenden Zähnen tendenziell höhere vertikale Abweichungen der Implantatschulter.

In einer weiteren Studie wurden Ergebnisse einer digitalen und analogen Bestimmung der Implantatpositionen zur Versorgung mit vollkeramischen Einzelkronen im jeweils selben Patienten verglichen (n = 31) [4]. In der digitalen Gruppe wurden virtuelle Modelle hergestellt. Funktion und Approximalkontakte der Kronen unterschieden sich nicht signifikant. Jedoch wurden die mit analogen Methoden hergestellten Einzelkronen (White Esthetic Score) sowohl von Patienten als auch von Zahnärzten ästhetisch besser bewertet als die im digitalen Workflow produzierten. Dies kann als Hinweis darauf angesehen werden, dass konventionelle Workflows gegenüber hybriden mit überwiegend virtuell-digitalen Anteilen in bestimmten Situationen noch Vorteile haben. Möglicherweise spielen dabei aber auch das Training und die langjährige Erfahrung der Teampartner mit analogen Methoden eine Rolle.

In den Fällen, bei denen die Implantate erst nach Freilegung versorgt wurden (Patienten 2 und 5), hätten die Implantatpositionen alternativ direkt nach dem Einbringen mit einem intraoralen Scanner bestimmt werden können (intraoperative digitale Positionsbestimmung IDP [18]). Auch für diese Methode wird als Vorteil postuliert, dass die Weichgewebe im ästhetischen Bereich mit einer sorgfältig gestalteten temporären Versorgung ausgeformt werden können. Ein Vergleich mit der im Artikel beschriebenen indirekt digitalen Methode über einen Modellsan ist nach Autorenkenntnis nicht publiziert.

In den hier vorgestellten Patientenbeispielen wurde bei den Patienten 1, 2 und 4 jeweils ein hybrider Weg mit Herstellung analoger Gips- oder digitaler Kunststoffmodelle gewählt. Bei Patient 3 (Seitenzahn-Einzelkronen) und Patient 5 (festsitzende Ganzkieferversorgung) wurden dagegen temporäre Versorgungen auf der Basis virtueller Modelle eingegliedert. Für eine ausreichende Präzision der weitspannigen Restauration (Patient 5) war es jedoch notwendig, mit einer plastischen Überabformung und analogen Gerüstherstellung wieder einen Schritt zurück ins Analoge zu gehen.

Inwieweit der technische Fortschritt die virtuellen Möglichkeiten erweitern kann, werden die Autoren aufmerksam verfolgen. Es ist aber zu erwarten, dass auch in Zukunft verschiedene Wege nach Lüdenschied führen werden.

AUTORENHINWEIS ZUM THEMA PRODUKTE

Die in diesem Beitrag beschriebenen Behandlungsbeispiele und zugehörigen Arbeitsprozesse wurden mit Produkten durchgeführt, die sich in der Praxis der Autoren bewährt haben. Sie sind in der Regel auch mit anderen Produkten möglich, die die Autoren nicht in allen Fällen bewerten können. Das Vorgehen kann entsprechend mehr oder weniger vom hier beschriebenen abweichen.

Danksagung: Die Autoren bedanken sich bei Dr. Jan H. Koch für seine Unterstützung bei der Manuskripterstellung und seine wertvollen Anregungen bei der Konzeption der Workflow-Diagramme.

Interessenkonflikte: Die Autoren geben an, für gelegentliche Vorträge (für die Firmen MIS und SIC) ein Honorar erhalten zu haben. ■



→ DR. MED. DENT. FRANK SPIEGELBERG
Schillerstraße 26, 60313 Frankfurt
praxis_spiegelberg@gmx.de



→ DR. MED. DENT. AHMED RIAD FAWZY
Schillerstraße 26, 60313 Frankfurt
praxis_spiegelberg@gmx.de

Literatur

- 1 _ Amin S, Weber HP, Finkelman M, El Rafie K, Kudara Y, Papaspyridakos P: Digital vs. Conventional full-arch implant impressions: A comparative study. *Clin Oral Implants Res* 2017; 28: 1360–1367
- 2 _ An X, Yang H-W, Choi B-H: Digital workflow for computer-guided implant surgery in edentulous patients with an intraoral scanner and old complete denture. *Journal of Prosthodontics* 2019; 28: 715–718
- 3 _ Bornstein MM, Al-Nawas B, Kuchler U, Tahmaseb A: Consensus statements and recommended clinical procedures regarding contemporary surgical and radiographic techniques in implant dentistry. *Int J Oral Maxillofac Implants* 2014; 29(Suppl): 78–82
- 4 _ Delize V, Bouhy A, Lambert F, Lamy M: Intrasubject comparison of digital vs. Conventional workflow for screw-retained single-implant crowns: Prosthodontic and patient-centered outcomes. *Clin Oral Implants Res* 2019; 30: 892-902
- 5 _ Ender A, Zimmermann M, Mehl A: Accuracy of complete- and partial-arch impressions of actual intraoral scanning systems in vitro. *Int J Comput Dent* 2019; 22:11–19
- 6 _ Flügge T, Derksen W, te Poel J, Hassan B, Nelson K, Wismeijer D: Registration of cone beam computed tomography data and intraoral surface scans – a prerequisite for guided implant surgery with cad/cam drilling guides. *Clinical Oral Implants Research* 2017; 28: 1113–1118
- 7 _ Flugge T, van der Meer WJ, Gonzalez BG, Vach K, Wismeijer D, Wang P: The accuracy of different dental impression techniques for implant-supported dental prostheses: A systematic review and meta-analysis. *Clin Oral Implants Res* 2018; 29 Suppl 16: 374–392
- 8 _ Fortes JH, de Oliveira-Santos C, Matsumoto W, da Motta RJG, Tirapelli C: Influence of 2d vs 3d imaging and professional experience on dental implant treatment planning. *Clinical Oral Investigations* 2019; 23: 929–936
- 9 _ Joda T, Bragger U: Time-efficiency analysis of the treatment with monolithic implant crowns in a digital workflow: A randomized controlled trial. *Clin Oral Implants Res* 2016; 27: 1401–1406
- 10 _ Joda T, Zarone F, Ferrari M: The complete digital workflow in fixed prosthodontics: A systematic review. *BMC Oral Health* 2017; 17: 124
- 11 _ Joshi N, Piermatti J, Nahon M, Balshi T: Management of biotechnical complications associated with a full-arch implant restoration using digital and conventional workflows: A clinical report. *Journal of Prosthodontics* 2019; 28: 483–487
- 12 _ Mangano F, Veronesi G: Digital versus analog procedures for the prosthetic restoration of single implants: A randomized controlled trial with 1 year of follow-up. *BioMed research international* 2018: 5325032
- 13 _ Mennito AS, Evans ZP, Nash J et al.: Evaluation of the trueness and precision of complete arch digital impressions on a human maxilla using seven different intraoral digital impression systems and a laboratory scanner. *J Esthet Restor Dent* 2019; 31: 369–377
- 14 _ Pan S, Guo D, Zhou Y, Jung RE, Hämmerle CHF, Mühlemann S: Time efficiency and quality of outcomes in a model-free digital workflow using digital impression immediately after implant placement: A double-blind self-controlled clinical trial. *Clinical Oral Implants Research* 2019; 30: 617–626
- 15 _ Schweiger J, Edelhoff D, Trimpl J, Schubert O, Erdelt K, Güth J: Digitale Modellherstellung. *QZ – Quintessenz Zahntechnik* 2019; 45: 40–61
- 16 _ Tallarico M, Khanari E, Kim Y et al.: Accuracy of computer-assisted template-based implant placement using conventional impression and scan model or intraoral digital impression: A randomised controlled trial with 1 year of follow-up. *Int J Oral Implantol* 2019; 12: 197–206
- 17 _ Vermeulen J: The accuracy of implant placement by experienced surgeons: Guided vs freehand approach in a simulated plastic model. *Int J Oral Maxillofac Implants* 2017; 32: 617–624
- 18 _ Vietor K: Intraoperativer Implantatscan. Möglichkeiten und Grenzen digitaler Positionsbestimmung im Rahmen der Implantationssitzung. *Z Zahnärztl Implantol* 2018; 34: 212–219
- 19 _ Wikipedia.de: 2019a. https://de.Wikipedia.Org/wiki/digitale_daten. online database. p. 20190710.
- 20 _ Wikipedia.de: 2019b. <https://de.Wikipedia.Org/wiki/virtualit%c3%a4t>. online database. p. 20190710
- 21 _ Wismeijer D, Bragger U, Evans C et al.: Consensus statements and recommended clinical procedures regarding restorative materials and techniques for implant dentistry. *Int J Oral Maxillofac Implants* 2014; 29(Suppl): 137–140
- 22 _ Wismeijer D, Joda T, Flugge T et al.: Group 5 iti consensus report: Digital technologies. *Clin Oral Implants Res* 2018; 29 Suppl 16: 436–442

Patientenbeispiel 1

Hybrider Workflow zur Eingliederung einer temporären Frontzahnkrone: Planung auf der Basis von DVT und analoger Situationsabformung (Modellscan im Labor); keine Übertragung der Implantatposition (analog oder IOS); analoges Modell aus Hartgips (AIM); Interkuspitation durch Gegenbiss gesichert

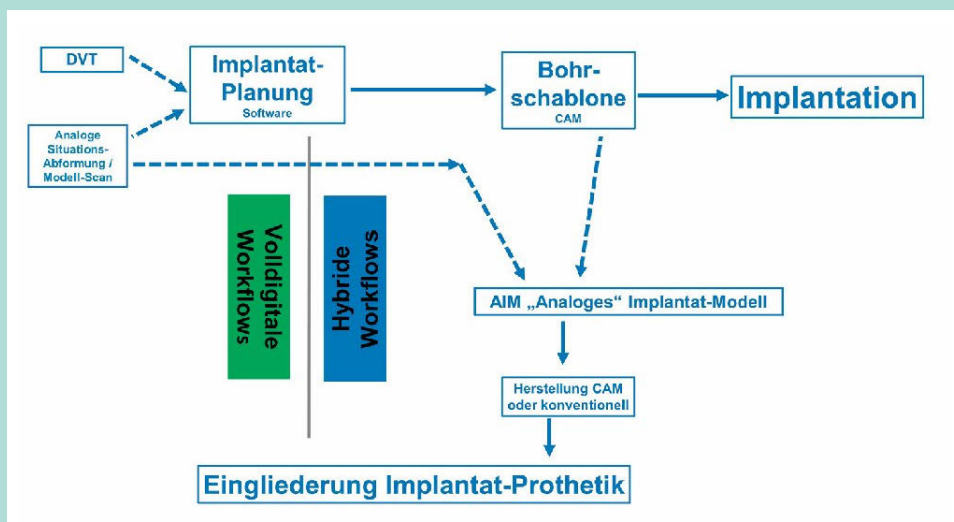


Abb. 2-1: Die durchgängigen Pfeile zeigen die Abfolge der Arbeitsschritte. Die gestrichelten Pfeile deuten an, welche Unterlagen für die Erstellung von Implantatplanung und -modell notwendig waren.

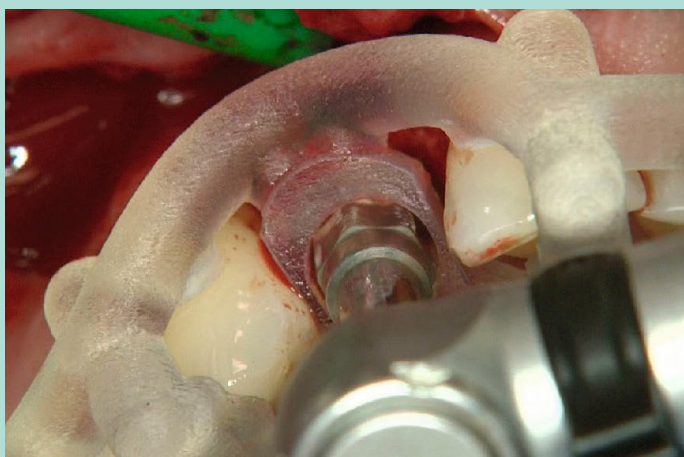


Abb. 2-2: Nach voll navigierter Implantation wird auf der Basis einer präoperativen Situationsabformung ein Modellimplantat (SIC invent Deutschland, Freiburg) mithilfe der Bohrschablone im Gipsmodell positioniert.

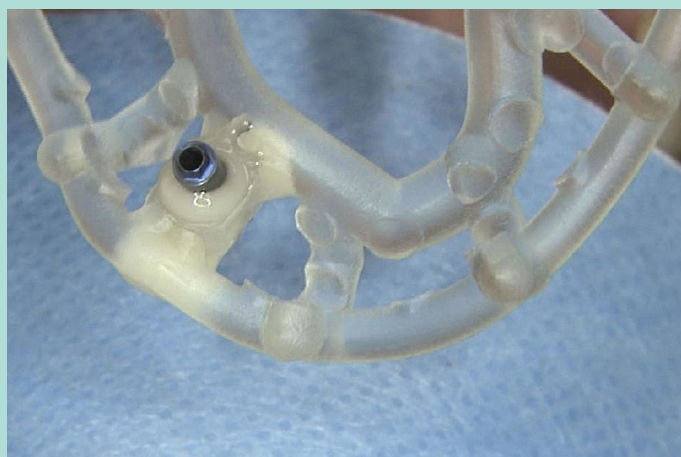


Abb. 2-3: In der umgearbeiteten Schablone ist intraoperativ ein Implantatanalog einpolimerisiert worden, um das Modellimplantat in einem präoperativ angefertigten Situationsmodell zur positionieren.

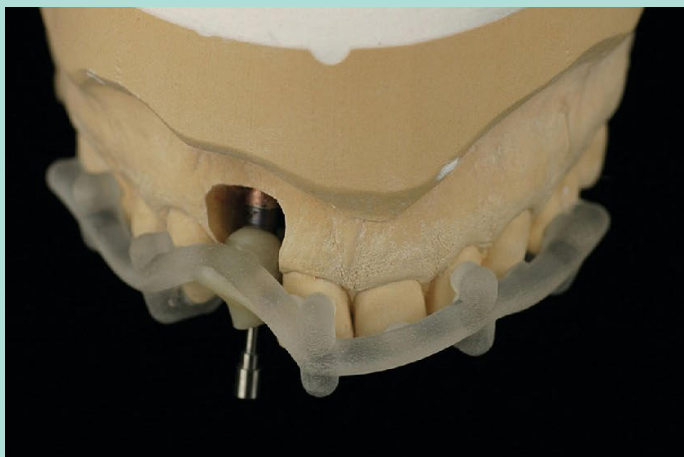


Abb. 2-4: Die temporäre Abutmentkrone 12 aus PMMA wird für den Fall einer sofortigen Versorgung nach Freilegung präoperativ hergestellt.

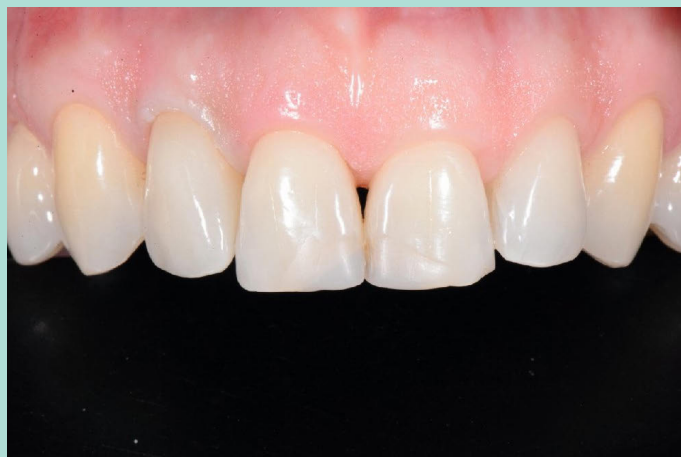

Abb. 2-5: Klinische Situation mit verschraubter temporärer Versorgung, die erst nach geschlossener Einheilung erfolgte.

Patientenbeispiel 2

Hybrider Workflow zur Eingliederung von 2 definitiven Seitenzahn-Einzelkronen: Planung auf der Basis von DVT und Modellscan nach analoger Situationsabformung; digitale Implantatpositionsbestimmung (IOS); digital gedrucktes Implantatmodell; Interkuspidation durch Gegenbiss gesichert, zusätzlicher Bukkalscan

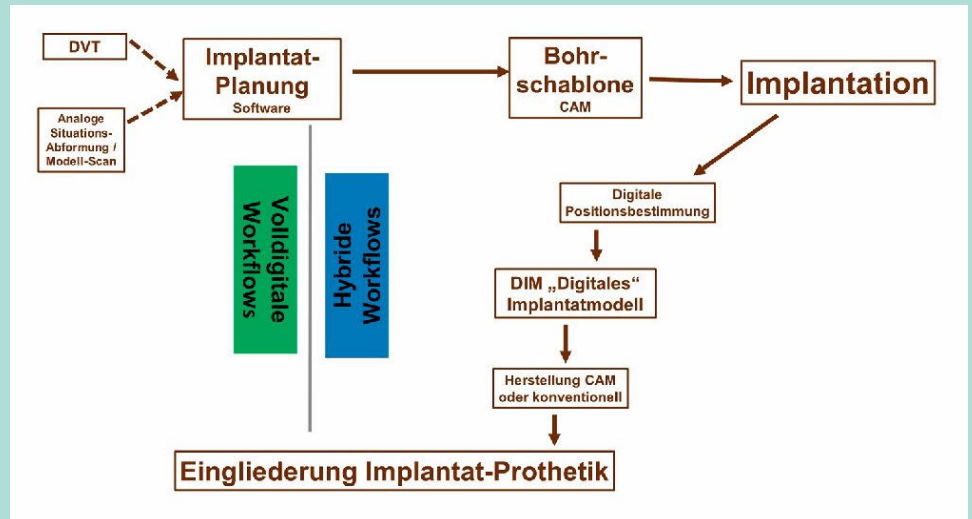


Abb. 3-1: Workflow-Schema – die Pfeile zeigen die Folge der durchgeführten Arbeitsschritte.

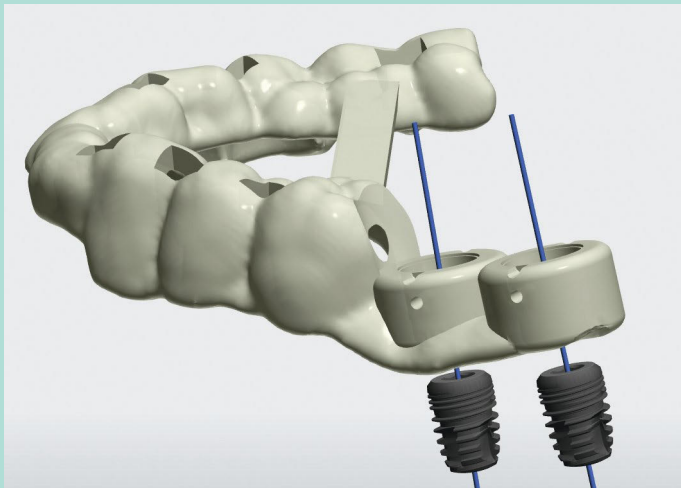


Abb. 3-2: Planung von Implantatpositionen und Bohrschablone in der Software (3Shape, Düsseldorf)

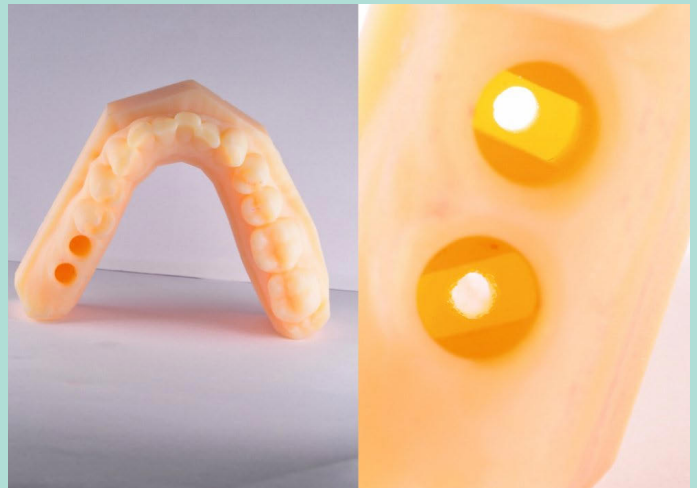

Abb. 3-3: Nach Implantation wird aufgrund der Scandaten in der Builder-Software ein Modell designt und anschließend gedruckt (links) (opak eingefärbtes Methakrylat, Innovation MediTech, Unna; Digital Light-Printing-Methode). Das rechte Bild zeigt die Innengeometrie zur reproduzierbaren Aufnahme des systemspezifischen Modellimplantats.

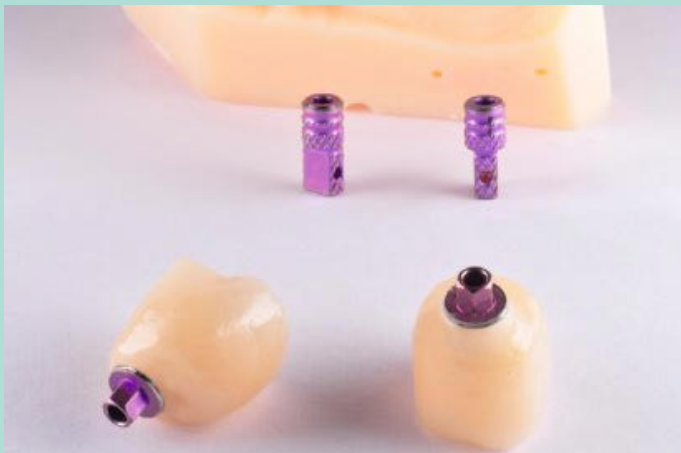

Abb. 3-4: Die definitiven monolithischen Abutmentkronen aus Lithiumdisilikat sind fertig für die Verschraubung.

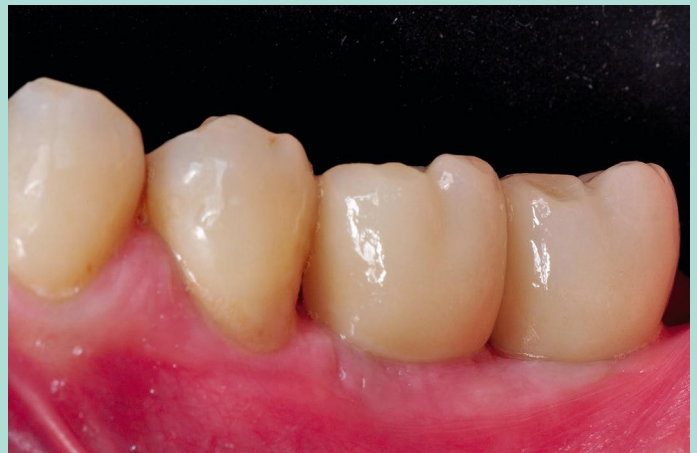

Abb. 3-5: Eingegliederte Implantatkronen an den Positionen 36 und 37

Abbildungen 3-1 bis 3-5: Dr. Frank Spiegelberg

Patientenbeispiel 3

Volldigitaler Workflow unter Nutzung eines virtuellen Modells für eine nach Sofortimplantation sofort eingegliederte temporäre Oberkiefer-Einzelkrone: Planung auf der Basis von DVT und intraoralem Oberflächenscan; keine intraorale Übertragung der Implantatpositionen; keine Modellherstellung; keine Bissregistrierung; Software-basierte Kopie des zu extrahierenden Zahns für die temporäre CAD/CAM-Krone

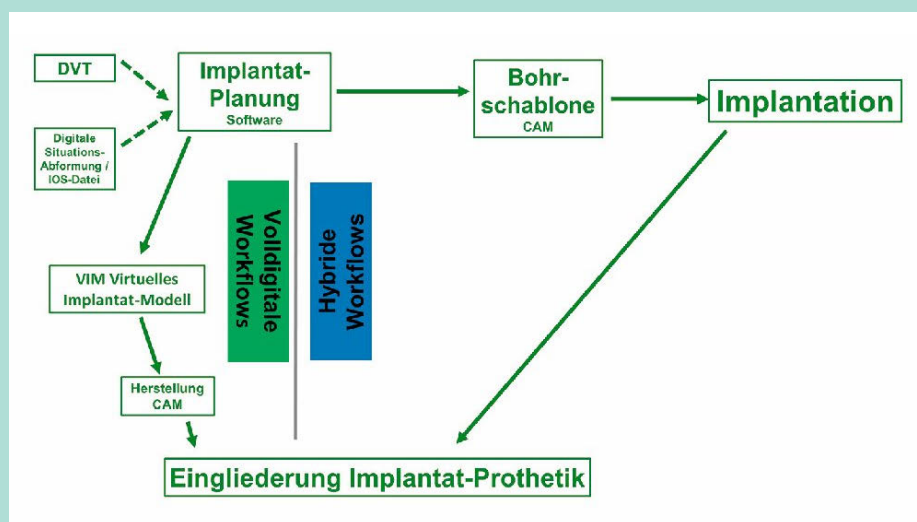


Abb. 4–1: Workflow-Schema: Die Pfeile zeigen die Folge der durchgeführten Arbeitsschritte.

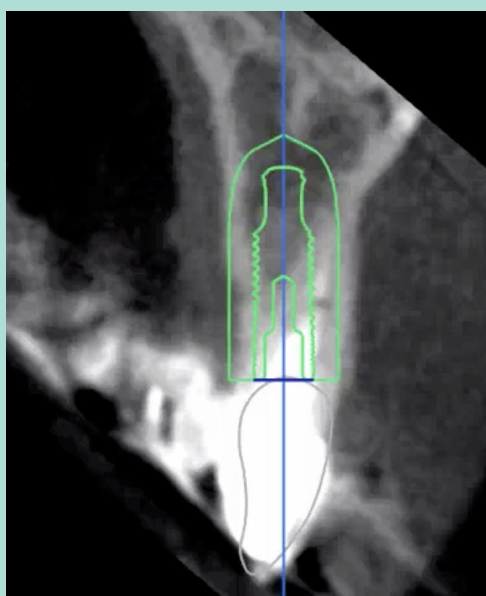


Abb. 4–2: In der Software wird die dreidimensionale Implantatposition und auf deren Basis die Bohrschablone geplant.

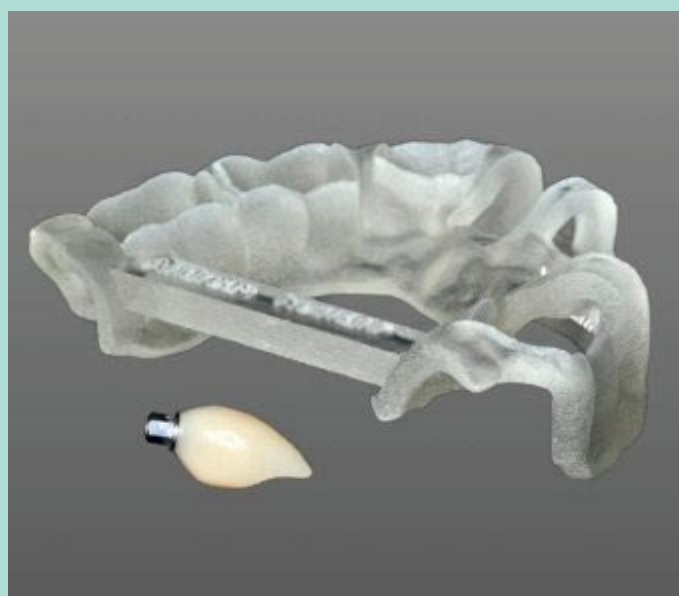

Abb. 4–3: Die temporäre Krone wird aufgrund des gemachten Datensatzes gleichzeitig mit der Bohrschablone hergestellt. Beides steht vor der Implantation zur Verfügung.

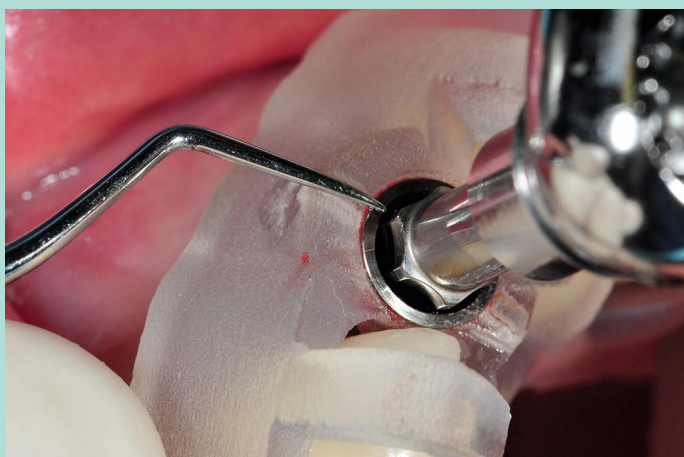

Abb. 4–4: Beim Inserieren des Implantats ist auf dessen rotatorische Ausrichtung zu achten.

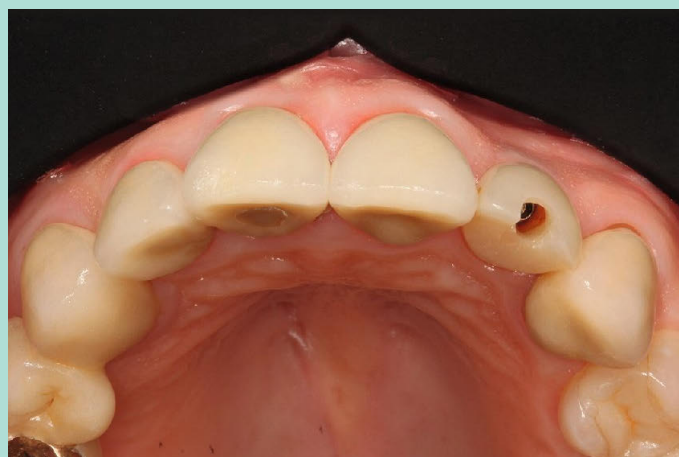

Abb. 4–5: Die sofort verschraubte PMMA-Krone steht korrekt im Zahnbogen und kann für die temporäre Phase okklusal verschlossen werden.

Patientenbeispiel 4

Hybrider Workflow für eine Ganzkiefer-Sofortversorgung: Planung von Implantatpositionen und Knochenreduktion auf der Basis eines DVT in Kombination mit Doppelscan einer röntgenopaken Oberkiefer-Zahnaufstellung; Einbringen der Modellimplantate in das stereolithografische Modell mithilfe der Bohrschablone; Relationsbestimmung und Transfer in Artikulator mit Unterkiefer-Stereolithografie-Modellen und Situationsmodell der Oberkiefer-Totalprothese; Implantation und temporäre Sofortversorgung.

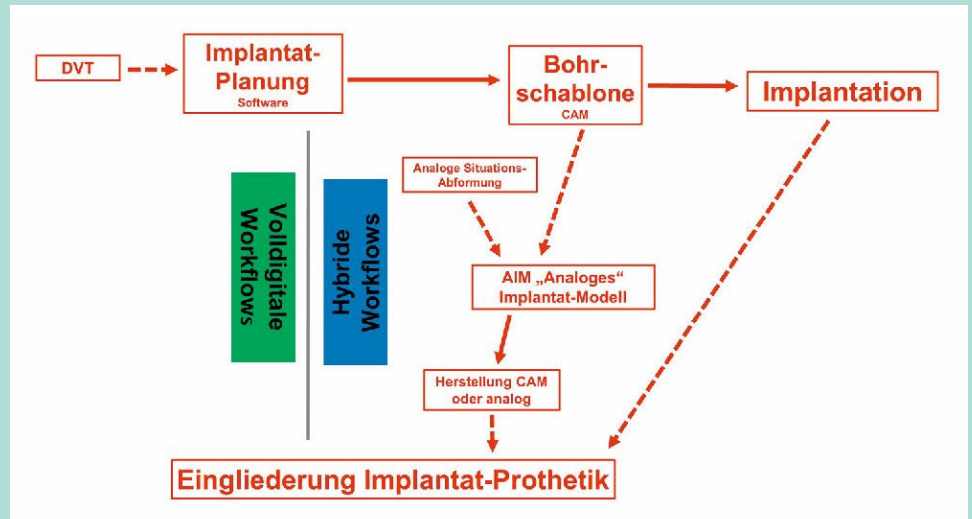


Abb. 5-1: Workflow-Schema – die Pfeile zeigen die Folge der durchgeführten Arbeitsschritte. Das Implantatmodell wurde bei diesem Patienten auf der Basis der Bohrschablone erstellt.

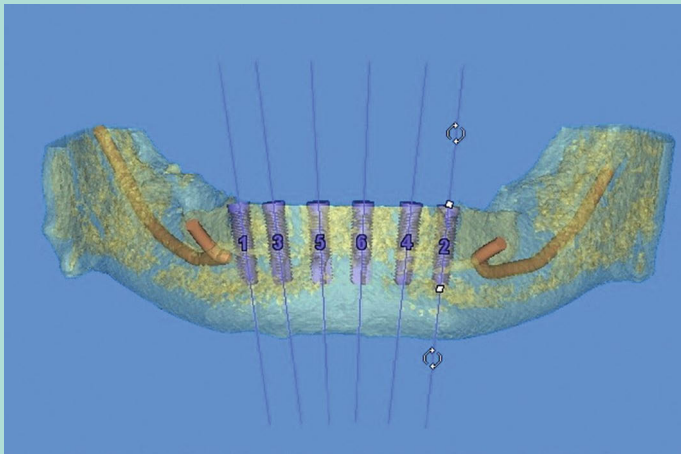


Abb. 5-2: Implantatpositionen und Bohrschablone werden computergestützt geplant (Materialise, Dentsply Sirona, Bensheim). Für die vorgesehene knöcherne Nivellierung der anterioren Mandibula wird eine separate Schablone erstellt (vgl. Abb. 5-3).

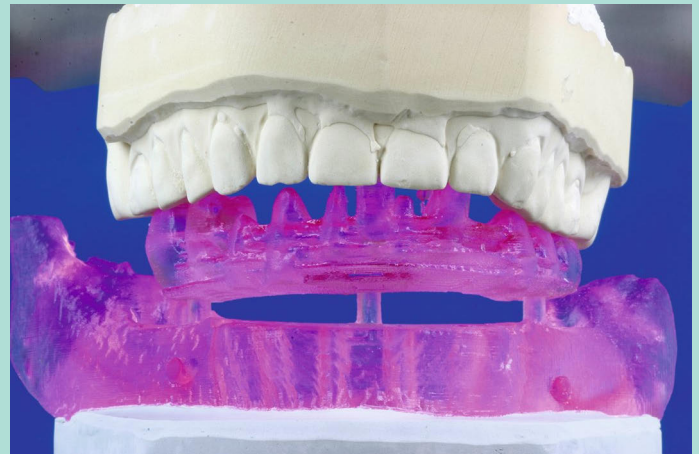


Abb. 5-3: Einartikulieren des Unterkiefers (simulierte Knochenreduktion) unter Verwendung des mit Stiften aufgesetzten, stereolithografischen Unterkiefer-Zahnkranzes und der abgeformten alten Oberkiefer-Totalprothese als Gegenbiss



Abb. 5-4: Die in die Bohrschablone gesteckten Modellimplantate sind für das manuelle Einbringen in das Stereolithografie-Modell vorbereitet.

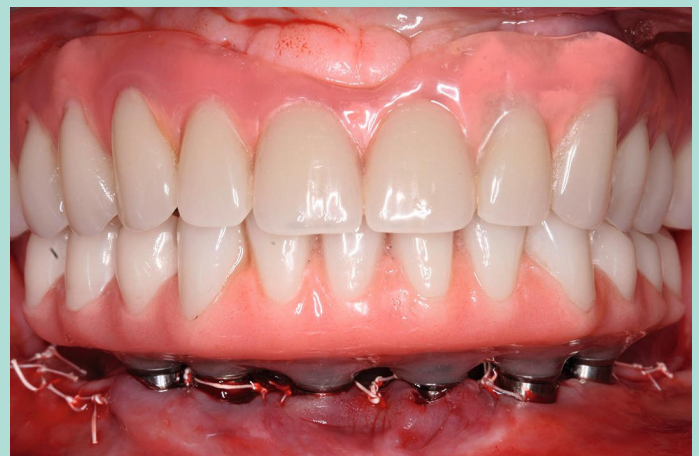

Abb. 5-5: Nach Implantation und Knochenreduktion wird das Langzeitprovisorium sofort mithilfe temporärer Titanabutments (Zimmer Dental, München) intraoral verklebt.

Abbildungen 5-1 bis 5-5: Dr. Frank Spiegelberg

Patientenbeispiel 5

Hybrider Workflow unter Nutzung eines virtuellen Modells für eine temporäre Ganzkieferversorgung: Planung auf Basis von DVT und analoger Situationsabformung (Oberflächen-Modellscan); digitale Implantatpositionsbestimmung (IOS); Gerüsterstellung ohne physisches Modell, aber mit analoger intraoraler Überprüfung der Passung; keramische Verblendung auf einem analogen Modell (AIM); Relationsbestimmung analog mit hohen Gingivaformern und Silikon-Registriermaterial

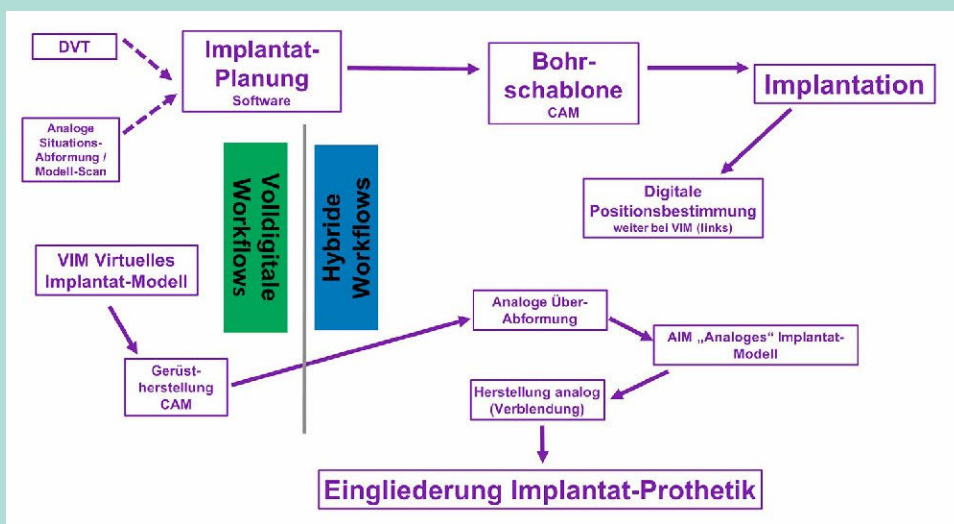


Abb. 6–1: Workflow-Schema – die Pfeile zeigen die Schrittfolge. Die analoge Situationsabformung (ohne Pfeil) wurde für die Implantatplanung genutzt.

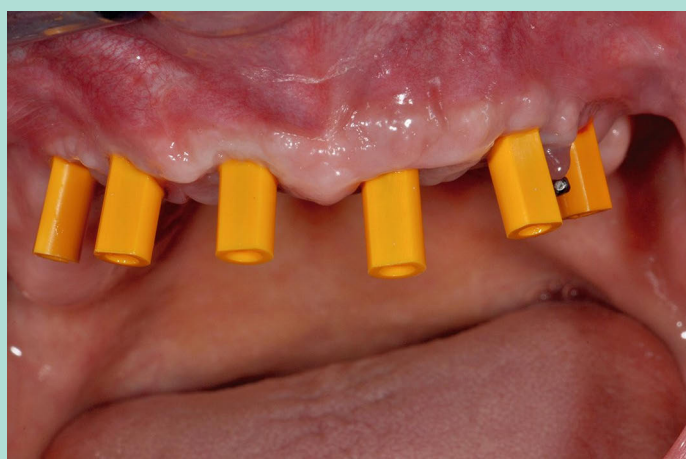

Abb. 6–2: Eingeschraubte Scan-Abutments (SIC) vor der digitalen Positionsbestimmung für eine festsitzende Implantatbrücke*

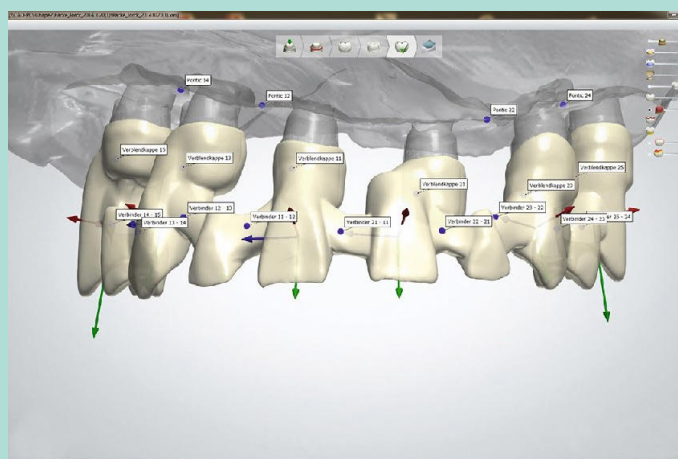


Abb. 6–3: Design des Brückengerüsts in der CAD-Software auf der Basis von DVT und digitaler Positionsbestimmung mit intraoralem Oberflächen-Scan der Schleimhaut (virtuelles Modell)

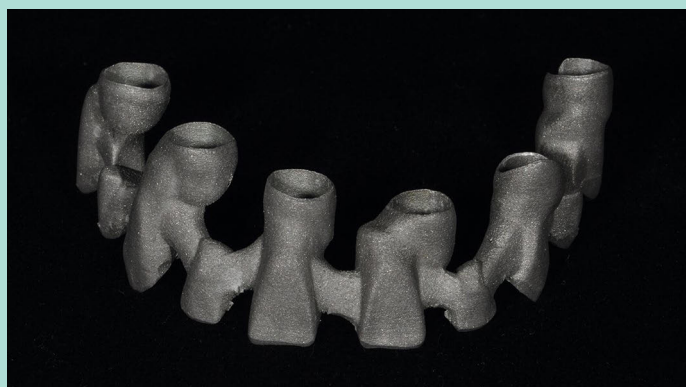


Abb. 6–4: Mithilfe von Lasersinter-Technik hergestelltes Brückengerüst (NEM). Nach der Kontrolle des Passiv-Fit im Mund wurde die Situation für eine exakte Passung mit plastischer Abformung und Kunststoffschlüssel analog ins Labor übertragen.

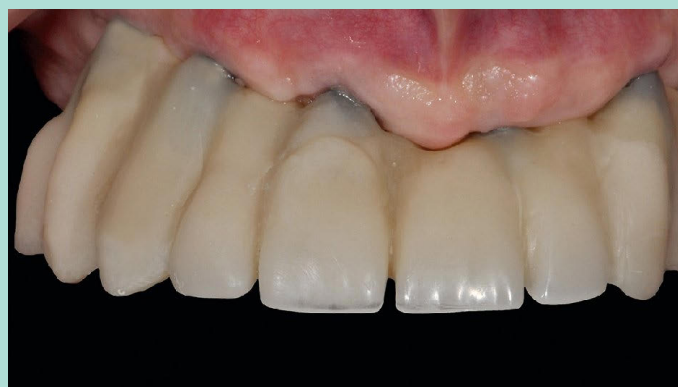


Abb. 6–5: Eingegliedertes Langzeitprovisorium: Die Kompositverblendung erfolgte auf einem Gipsmodell.

* Zwischen den Abutments an den Positionen 23 und 24 ist ein auf einem temporären Implantat (SIC) verschraubtes Kugelkopf-Abutment zu erkennen, das zur Fixierung der temporären Totalprothese diente.